

特集



スキルアップ内視鏡診療

I. 全般


- 鎮静薬の種類と使い方.....池原久朝 ほか 10
- 抗血栓薬の基礎知識と対応法.....中井陽介 ほか 15
- 検体の取り扱いと依頼書で変わる?! 病理診断 (消化管編).....二村 聡 ほか 19
- 検体の取り扱いと依頼書で変わる?! 病理診断 (胆膵編).....安川 寛 25
- エルゴノミクスと内視鏡.....松崎一平 ほか 30

II. 口腔・咽頭・食道

[観察・診断]

- 口腔・咽頭病変を発見するための観察法
 一経鼻と経口スコープの使い分け .....川田研郎 ほか 36
- 食道癌を見逃さない画像強調法の使い方,
 診断に役立つ内視鏡画像撮影法 .....有馬美和子 ほか 41
- 食道 EUS をマスターする.....松浦倫子 ほか 45
- GERD 診断.....栗林志行 ほか 53
- 食道運動障害の診断法, 内視鏡所見の見方.....川見典之 ほか 60
- 表在型食道癌の深達度診断に迷ったときにどうするか?.....吉永繁高 ほか 65
- 食道胃接合部癌を見逃さない内視鏡診断.....竹内 学 ほか 69
- 好酸球性食道炎のサインを見逃すな—診断と鑑別.....小池智幸 ほか 75




[治療]

- 病態に合わせた食道胃静脈瘤治療のストラテジー.....加藤恒孝 ほか 80
- 目指せ! 安全・確実な食道 ESD.....前田有紀 ほか 86
- 狭窄させない食道の全周・広範 ESD のコツ.....上田智也 ほか 92
- ESD 後狭窄の予防と解除のコツ .....柴垣広太郎 ほか 97
- 食道癌 ESD 後の適切なサーベイランス法.....小野陽一郎 ほか 103





III. 胃・十二指腸

[観察・診断]

- ピロリ菌除菌後胃癌の見つけ方.....小林正明 ほか 110
- ピロリ菌未感染胃の内視鏡観察を侮らない
 一ピロリ菌未感染胃腫瘍の類型を念頭に内視鏡観察せよ—.....貝瀬 満 ほか 115


- MESDA-G で評価しやすい内視鏡画像の撮り方と
早期胃癌診断  土山 寿志 122
- 胃・十二指腸の EUS をマスターする 落合 頼業 ほか 129
- 見落としの少ない十二指腸の観察法  松井 崇矩 ほか 133
- どうする？ 凝血塊で出血源がわからないとき  田邊 聡 ほか 138

[治療]




- 非静脈瘤性上部消化管出血の止血適応と止血法の選択 小田島 慎也 143
- 目指せ！安全・確実な胃 ESD  阿部 清一郎 ほか 148
- 胃 ESD の出血は、こう対応する  野本 佳恵 ほか 154
- 胃 ESD の際のトラクションデバイスは、こう使う 伊藤 守 ほか 158
- 胃 ESD 後出血予防と対策あれこれ 八田 和久 ほか 162
- 十二指腸腫瘍性病変に対する内視鏡切除のストラテジー  土肥 統 ほか 167
- 安全・確実な上部消化管異物摘出術のストラテジー  赤松 泰次 ほか 172

IV. 小腸

[挿入・観察・診断]



- バルーン内視鏡の挿入をマスターする  細江 直樹 180
- ダブルバルーン内視鏡のみでできる操作法をマスターする 矢野 智則 185
- 小腸出血を確実にを見つけるには 大宮 直木 189

[治療]

- 小腸狭窄拡張の基本と困難症例の克服の仕方  小黒 邦彦 ほか 194
- 家族性大腸腺腫症における
多発小腸ポリープ治療のストラテジー  竹内 洋司 ほか 199
- Peutz-Jeghers 症候群における
多発小腸ポリープ切除のストラテジー  重田 浩平 ほか 204





V. 大腸

[挿入・観察・診断]

- 大腸前処置の工夫はこうする 高丸 博之 ほか 210
- 軸保持短縮法の基本ともう一工夫  三澤 将史 ほか 213
- 結腸過長症患者への挿入法（高度肥満患者含む）  大野 康寛 ほか 217
- 大腸の超音波内視鏡をマスターする 小林 清典 222
- スクリーニング大腸内視鏡で画像強調観察を使いこなす 吉田 直久 ほか 227







[治療]

- CFP, CSP, HSP の術前、術中、術後のここに注意  青木 敬則 ほか 235
- EMR の術前、術中、術後のここに注意  堀田 欣一 ほか 241

- ESD の術前, 術中, 術後のここに注意  野村達磨 ほか 247
- Underwater EMR はこうする  河村卓二 ほか 253
- PCM の進化, ドグマにとらわれるな! 岡田昌浩 ほか 257
- Water pressure method はこうする 飽本哲兵 ほか 261
- トラクションデバイスの使い分け 二口俊樹 ほか 265
- 切除後の創閉鎖は, こうする  西山典子 ほか 271
- S 状結腸軸捻転解除術の周術期はここに注意 水野英彰 ほか 277
- 再出血させない大腸憩室出血の診断・治療ストラテジー  岸埜高明 ほか 283

VI. 胆膵







[挿入・観察]

- 十二指腸鏡の挿入の基本と挿入困難症例の克服の仕方  佐々木雅隆 ほか 290
- 超音波内視鏡専用機の挿入の基本と困難症例の克服の仕方 菅野 敦 ほか 295
- 術後の BA-ERCP はこう挿入する  谷坂優樹 ほか 301
- きれいな EUS 画像を得るための設定の知識  大野栄三郎 ほか 305
- 胆膵ラジアル EUS ではここに注意!  花田敬士 ほか 311
- 胆膵コンベックス型 EUS ではここに注意
 —標準的描出法と注意点—  佐久間 文 ほか 317
- EUS-TA の基本と応用, そして困難症例の克服法  八木 伸 ほか 324

[挿管・診断]

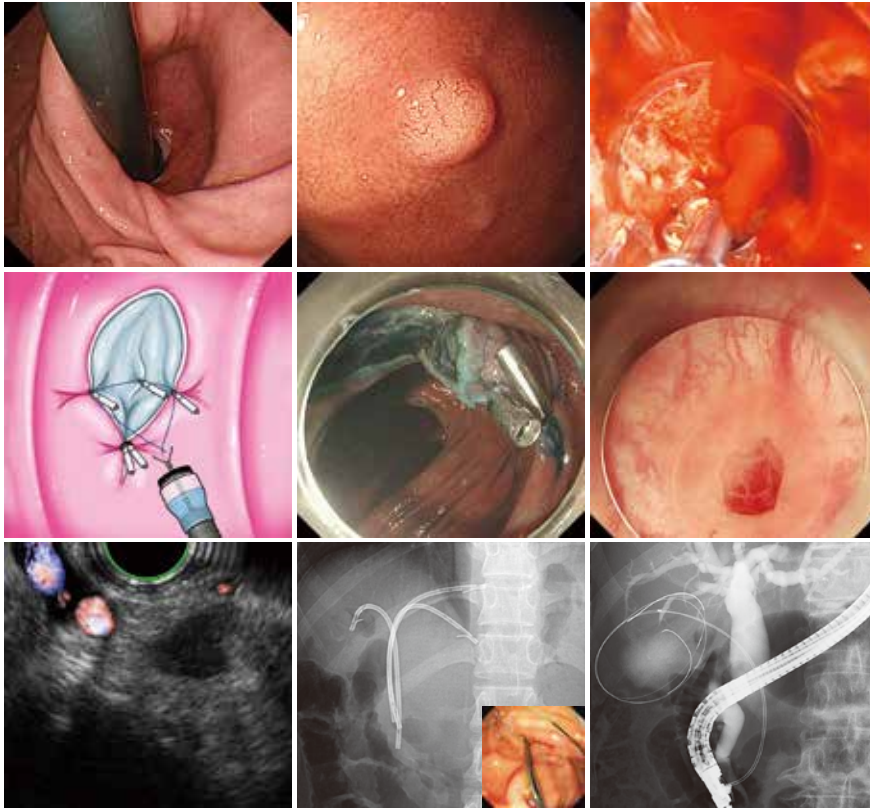
- 胆管カニューレーションの基本と深部挿管困難症例の克服  竹中 完 329
- 胆管狭窄突破のストラテジー  塩見英之 ほか 337
- 経口胆道鏡をマスターする  藤森 尚 ほか 343

[治療]

- 総胆管結石治療のストラテジー  安田 一郎 ほか 348
- 閉塞性黄疸へのアプローチ 池村宗朗 ほか 353
- 経乳頭的膵管ステントのストラテジーと実際  岡野直樹 ほか 360
- 経乳頭的胆嚢ドレナージのストラテジー  中原一有 ほか 365
- 超音波内視鏡下膵嚢胞ドレナージの基本と
 困難症例の克服法  岩井知久 ほか 371
- WON のドレナージとネクロセクトミー  齋藤友隆 ほか 375
- EUS-HGS の基本と困難症例の克服法 南 裕人 ほか 381
- EUS-PD の基本と困難症例の克服法  濱 憲輝 ほか 387

■ Key words index 393

■ 編集後記 396



今月の表紙

a	b	c
d	e	f
g	h	i

- a. 栗林志行 57 頁
- b. 貝瀬 満 117 頁
- c. 野本佳恵 156 頁
- d. 西山典子 275 頁
- e. 二口俊樹 268 頁
- f. 岸埜高明 286 頁
- g. 八木 伸 327 頁
- h. 池村崇朗 357 頁
- i. 中原一有 368 頁